



# Caso angioplastia en paciente con barrera idiomática

Dra Fina Mauri



# HC

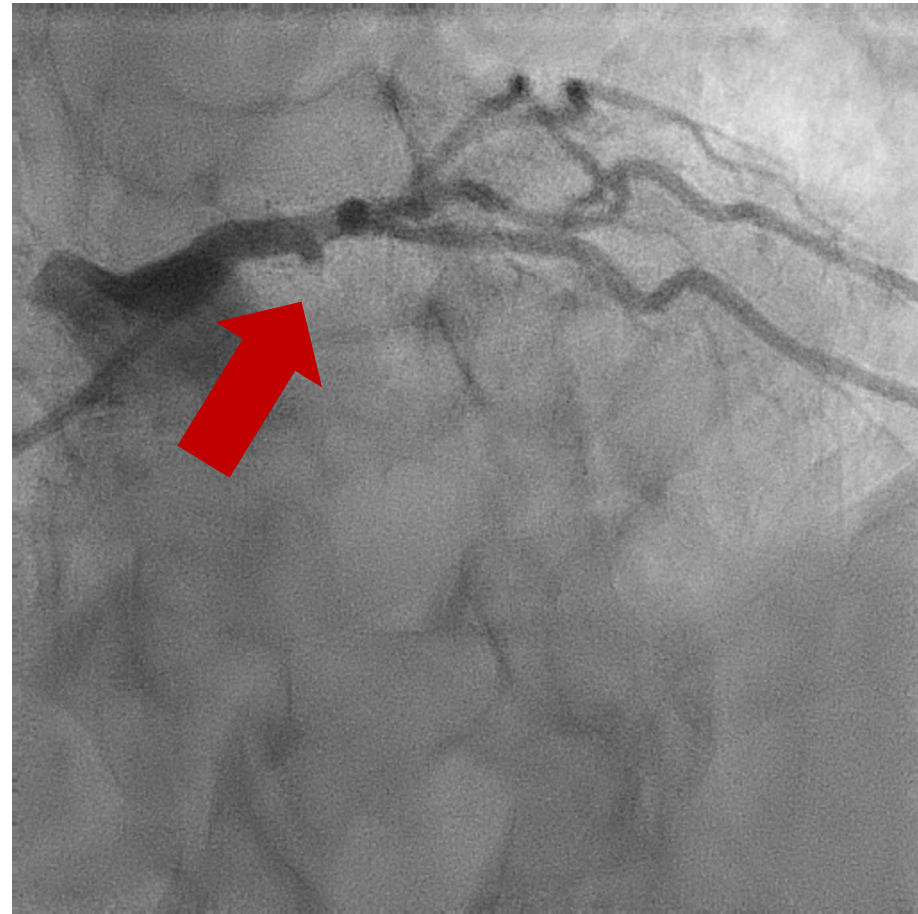
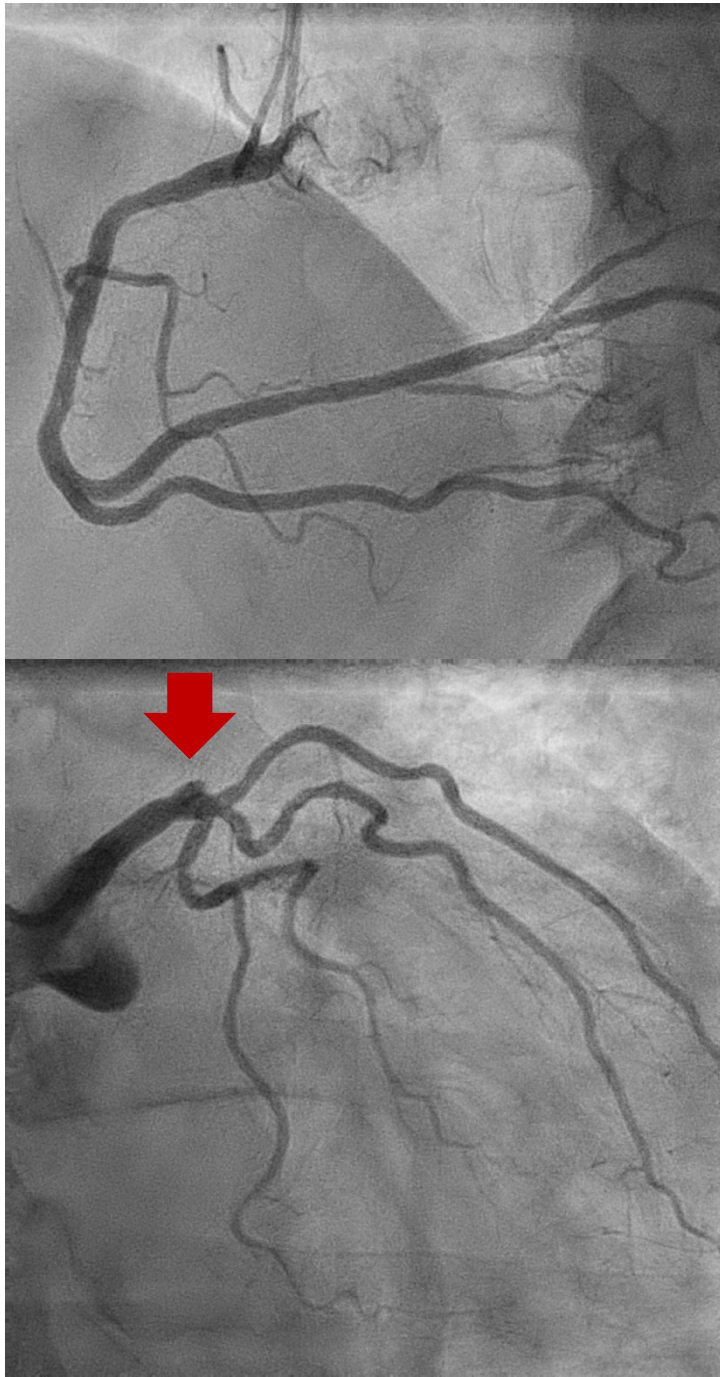
- Mujer 54 años , fumadora como antecedente de riesgo.
- Barrera idiomática.
- Presenta dolor torácico , acude a un hospital sin hemodinámica y es trasladada para angioplastia primaria
- Cateterismo
- Obstrucción trombótica de la DA proximal, a nivel ostial.
- Resto de vasos sin lesiones significativas



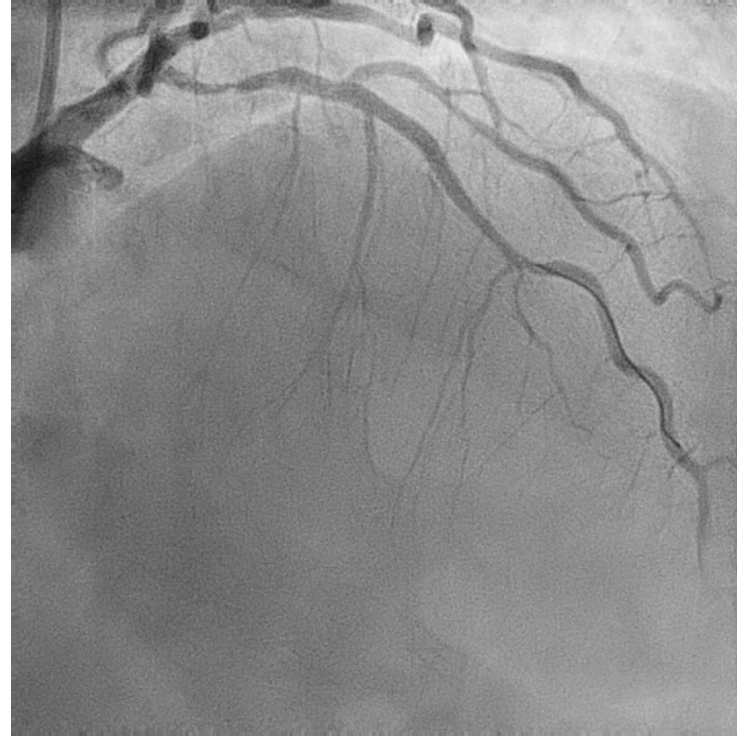
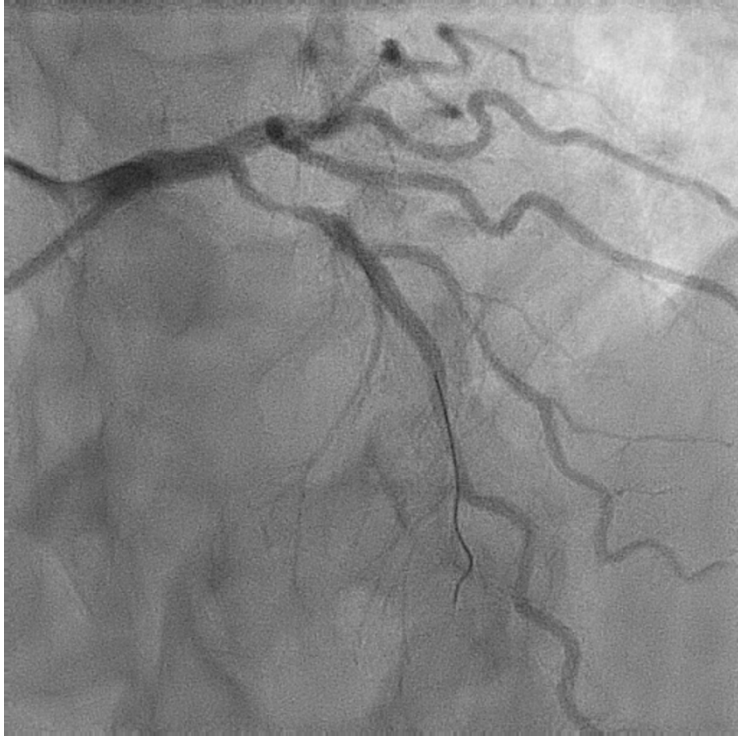# Tiempos

- Inicio del dolor 3:30
- Primer contacto médico 4:36
- Hora ECG: 4:37
- Hora decisión terapéutica : 5:00
- Hora llegada sala hemodinámica: 5:50
- Hora reperfusión : 6:02
  
- Tiempo total isquemia : 152 minutos
- Tiempo Primer contacto –reperfusión: 86 minutos



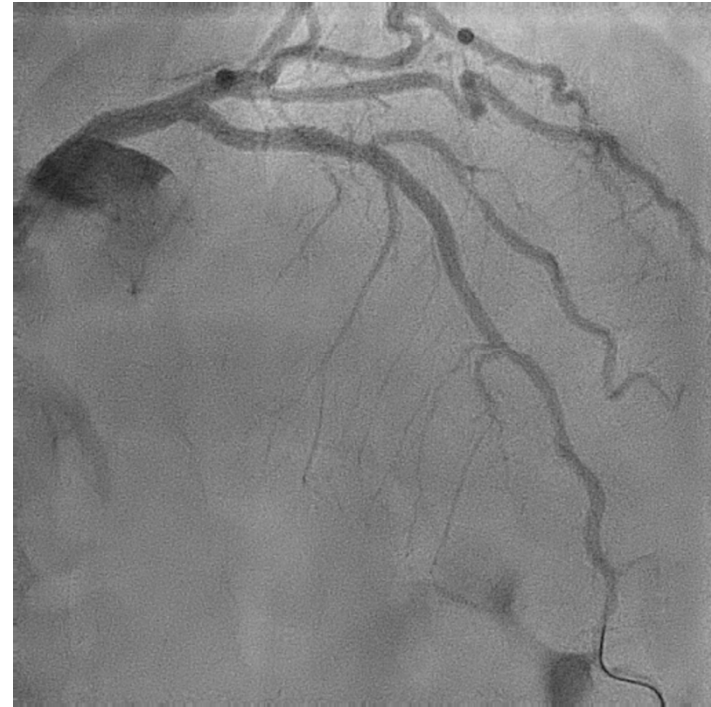
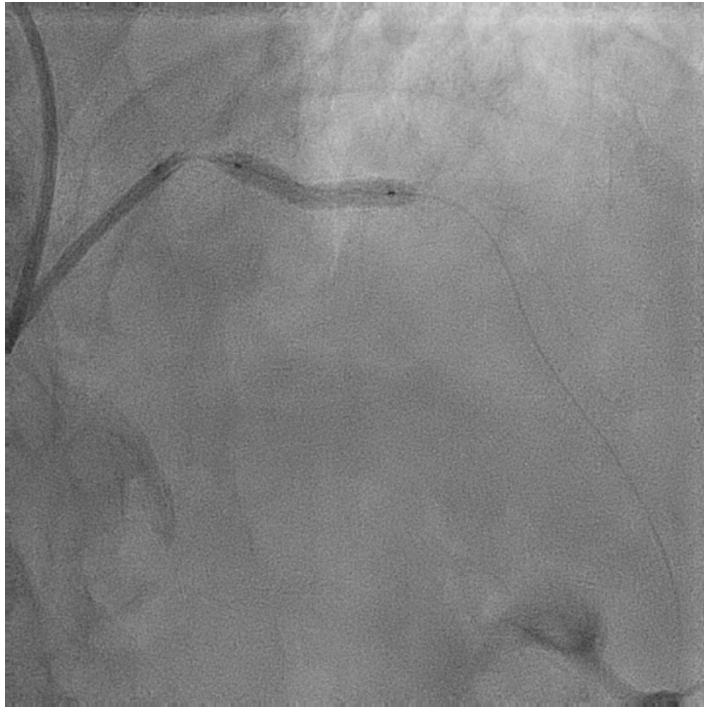
La Descendente anterior recibía flujo desde la Coronaria Derecha



Paso de una guia BMW  
Restablecimiento del flujo



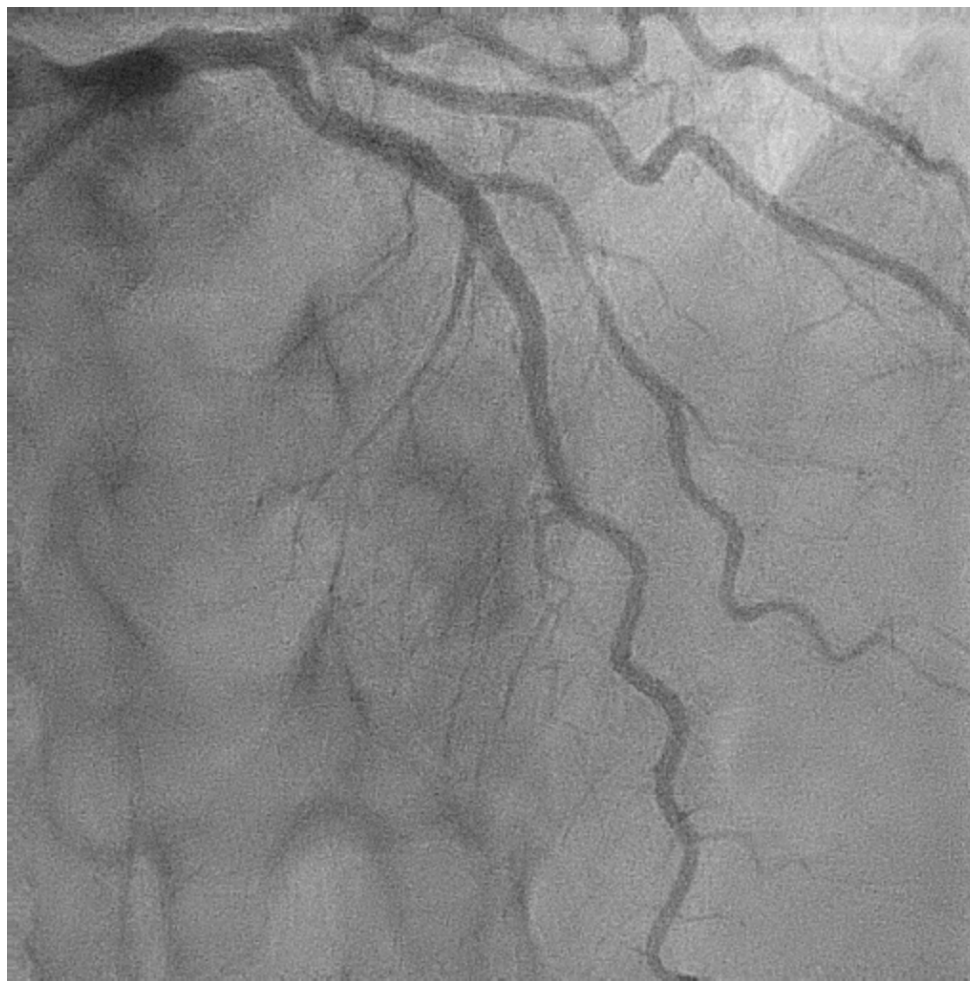

Implantación Stent Biofreedom 3,5/18 a 16 atmósferas



iCor.cat

# Resultado final



iCor.cat

# Reflexiones

- Ante un paciente con barrera idiomática, la posibilidad de no tener adherencia terapéutica es muy alta.
- Considero que debemos implantar dispositivos que hayan demostrado su eficacia y seguridad en el tratamiento antiagregante de corta duración.
- El stent Biofreedom cumple este criterio.

